외상성 뇌손상 환자의 분류

1. 뇌손상 기전에 따른 분류

1. 뇌손상 기전에 따른 분류

(1) 일차적 뇌손상(Primary injury): 충격 당시에 발생하는 뇌손상

1) 대뇌 피질 좌상 및 열상(cortical contusions and lacerations)

- 국소 뇌손상으로 mile, moderate, severe 로 구분
- 좌상이나 열상에 의해 충격 받은 부위나 그 반대편에 뇌손상 발생
- 국소적인 신경학적 징후
- 손상 후 이차적인 부종의 원인
- 호발 부위: 전두엽 또는 측두엽

1. 뇌손상 기전에 따른 분류

(1) 일차적 뇌손상(Primary injury): 충격 당시에 발생하는 뇌손상

2) 범발성 백질 병변; 미만성 축삭 손상(diffuse white matter lesions; diffuse axial injury: DAI)

- 원인: 물리적 파열(축삭 파괴 또는 찢어짐)
- 손상의 정도가 심해질수록 중뇌와 뇌간까지 손상
- 손상 직후에 발생하여 적어도 6시간 동안 지속
- DAI는 모든 외상 후 혼수 환자의 약 44% 정도를 차지

1. 뇌손상 기전에 따른 분류

(1) 일차적 뇌손상(Primary injury): 충격 당시에 발생하는 뇌손상

2) 범발성 백질 병변; 미만성 축삭 손상(diffuse white matter lesions; diffuse axial injury: DAI)

- 피질 하 지역에 폭넓게 산재하여 백질의 Wallerian degeneration

- 호발 부위: 뇌량(corpus callosum), 상부 소뇌각(superior cerebellar peduncle)

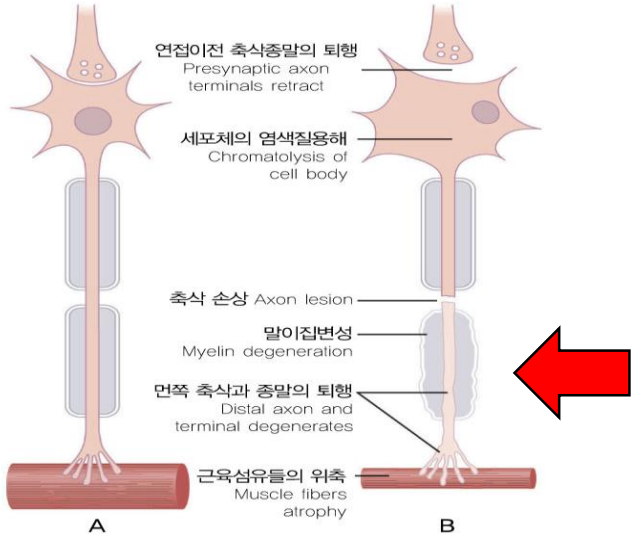

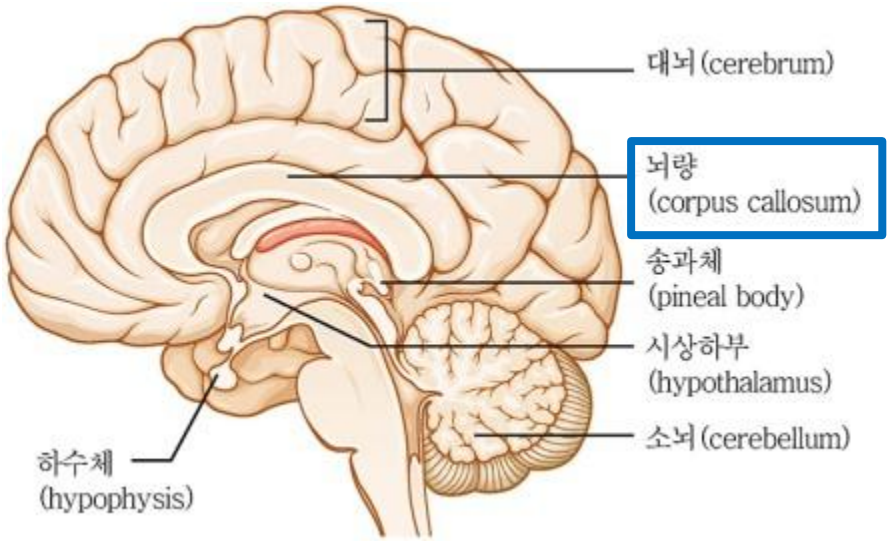

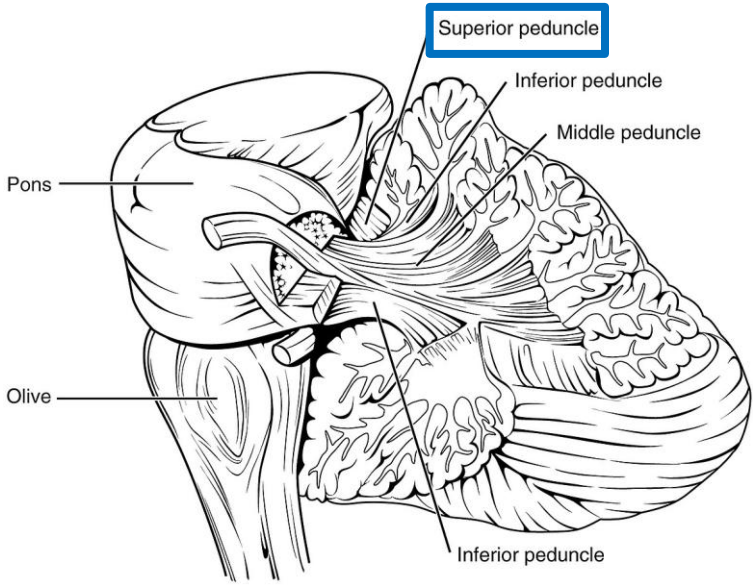

1. 뇌손상 기전에 따른 분류

(1) 일차적 뇌손상(Primary injury): 충격 당시에 발생하는 뇌손상

3) 극성 뇌손상(polar brain damage): 감속과 가속으로 머리가 흔들리 때 발생

- 호발 부위: 측두엽, 전두엽의 극단지점
- 타박상의 경우 mass effect가 나타남
- mass effect: 부종에 의해서 뇌가 이동되는 현상.

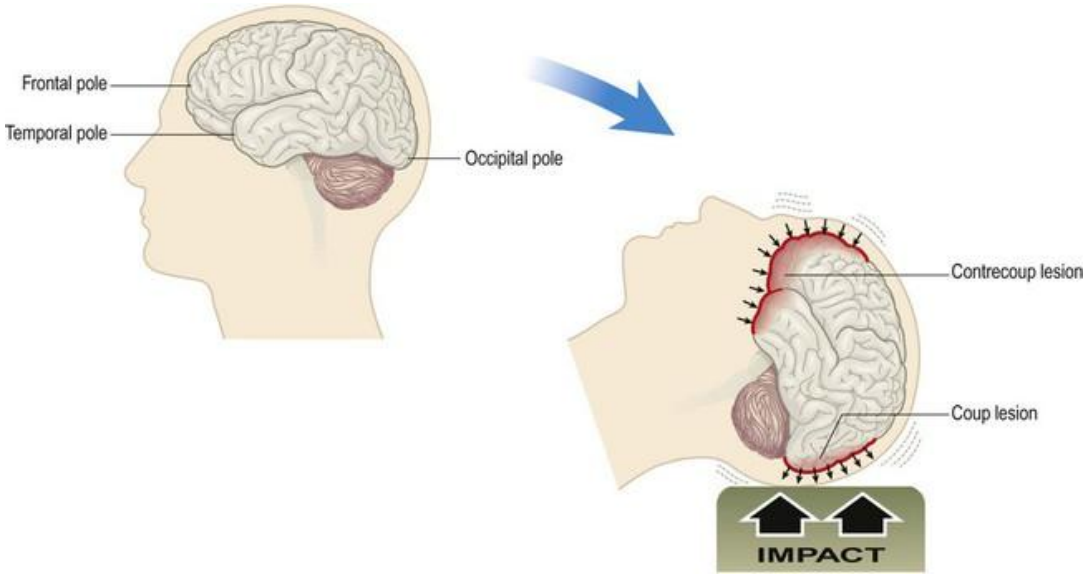

- 약 2~3일 정도 걸리며, 뇌손상 후의 지연성 불량(delayed deterioration)의 원인이 됨.

1. 뇌손상 기전에 따른 분류

(2) 이차적 뇌손상(secondary brain injury): 일차적 뇌손상에 의해 이차적 병태생리학적인 변화가 일어나 환자의 상태를 악화

1) 두개내 혈종(intracranial hematoma)

- 경막외 출혈(epidural hemarrhage: EDH)
- 경막하 출혈(sundural hemorrhage: SDH)
- 뇌내출혈(intracerebral hematoma: ICH)

A. 뇌내혈종(intracerebral hematoma) B. 경질막하혈종(subdural hematoma) C. 경질외뇌혈종(epidural hematoma)

1. 뇌손상 기전에 따른 분류

(2) 이차적 뇌손상(secondary brain injury): 일차적 뇌손상에 의해 이차적 병태생리학적인 변화가 일어나 환자의 상태를 악화

1) 두개내 혈종(intracranial hematoma)

- 두개내 출혈 -> 뇌 편위(deviation) -> 천막 탈출 -> 소뇌 편도 탈출(cerebellar tonsillar herniation)

- 부위별: 갈고리형(uncal), 중심형(central), 편도형(tonsilar)

1. 뇌손상 기전에 따른 분류

(2) 이차적 뇌손상(secondary brain injury): 일차적 뇌손상에 의해 이차적 병태생리학적인 변화가 일어나 환자의 상태를 악화

2) 뇌 팽윤(cerebral swelling)

- 뇌출혈이 있는 경우와 없는 경우 모두에서 발생
- 팽윤(swelling): 세포수가 증가하지 않은 채로 신체가 국소적 혹은 전신적으로 부어 오르는 것
- 부종(edema): 조직 내에 림프액 등의 액체가 고여서 체액이 과잉 되어, 그 부위가 붓는 것

1. 뇌손상 기전에 따른 분류

(2) 이차적 뇌손상(secondary brain injury): 일차적 뇌손상에 의해 이차적 병태생리학적인 변화가 일어나 환자의 상태를 악화

2) 뇌 팽윤(cerebral swelling)

- 혈관확장에 따른 혈액 축적 및 세포 내외의 부종에 의한 결과

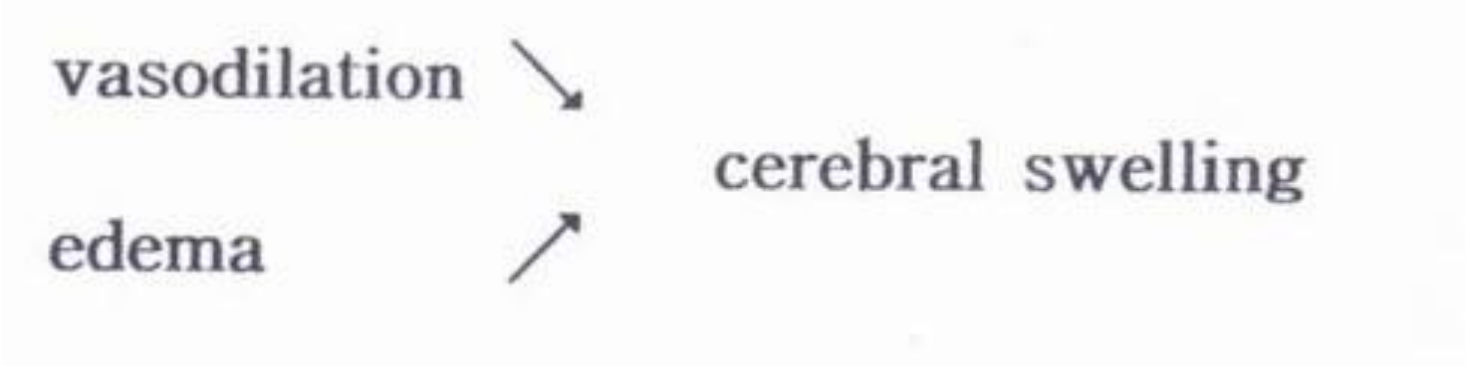

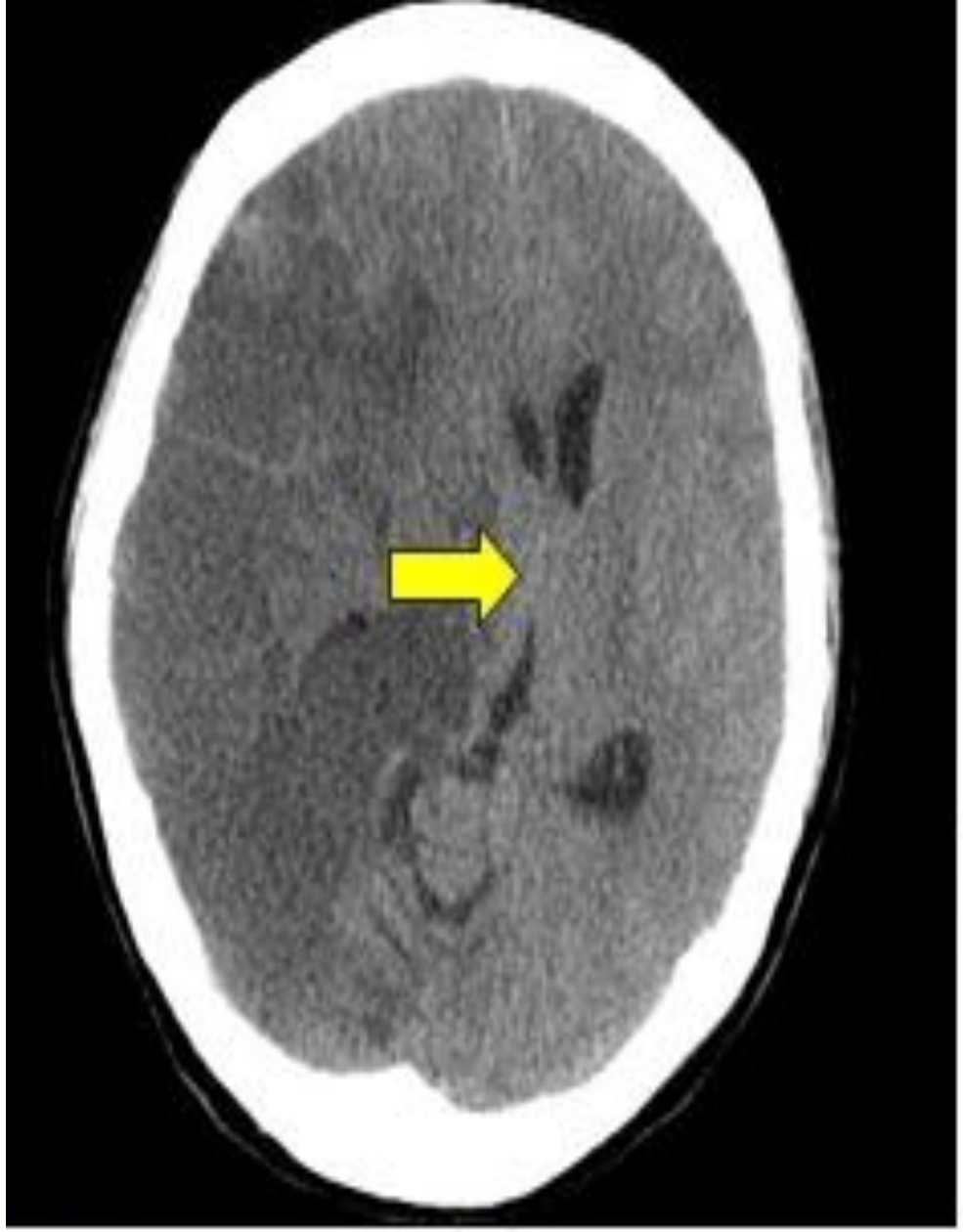

뇌경색 환자에서 뇌부종과 뇌탈출증(뇌의 정중선이 왼쪽으로 이동)

수술적 감압술로 두개골을 제거하고 감압적으로 뇌엽절제술을 시행한 모습

1. 뇌손상 기전에 따른 분류

(2) 이차적 뇌손상(secondary brain injury): 일차적 뇌손상에 의해 이차적 병태생리학적인 변화가 일어나 환자의 상태를 악화

3) 천막 및 편도 탈출(tentorial or tonsillar herniation)

- 두개내 출혈 -> 뇌 편위(deviation) -> 천막 탈출 -> 소뇌 편도 탈출(cerebellar tonsillar herniation)

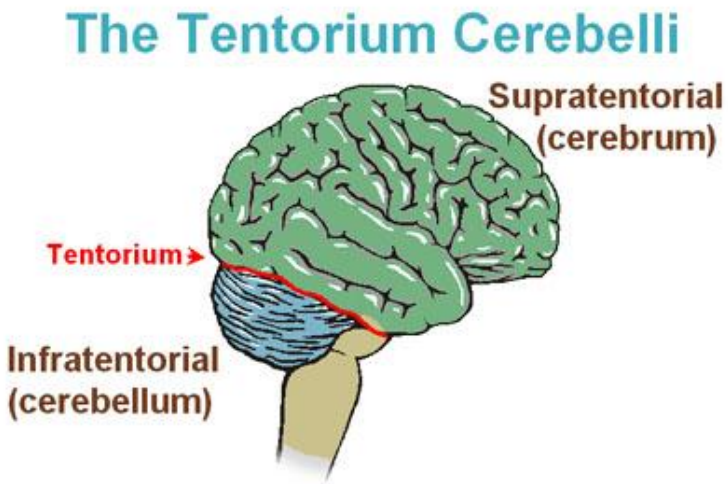

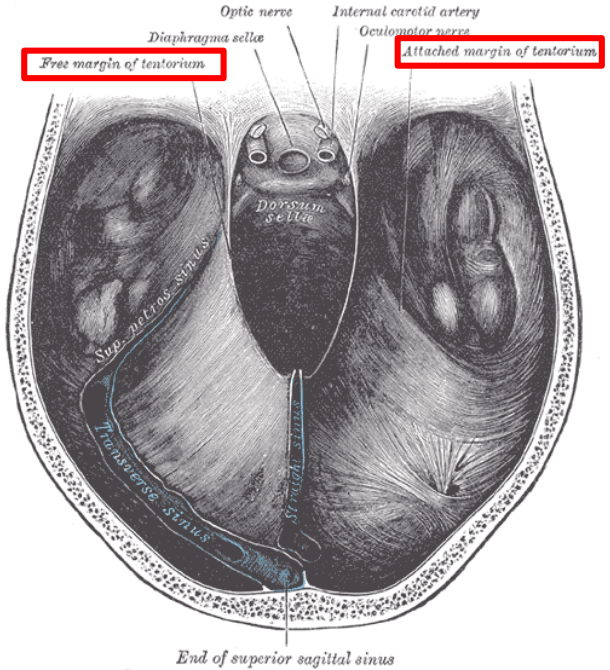

1. 뇌손상 기전에 따른 분류

(2) 이차적 뇌손상(secondary brain injury): 일차적 뇌손상에 의해 이차적 병태생리학적인 변화가 일어나 환자의 상태를 악화

3) 천막 및 편도 탈출(tentorial or tonsillar herniation)

- 형태 및 부위별:

a) Subfalcial(cingulate)(대뇌낫밑) herniation

b) uncal(갈고리형) herniation

c) downward(central)(중심형) herniation

d) external(탈출형) herniation

e) tonsillar(편도형) herniation

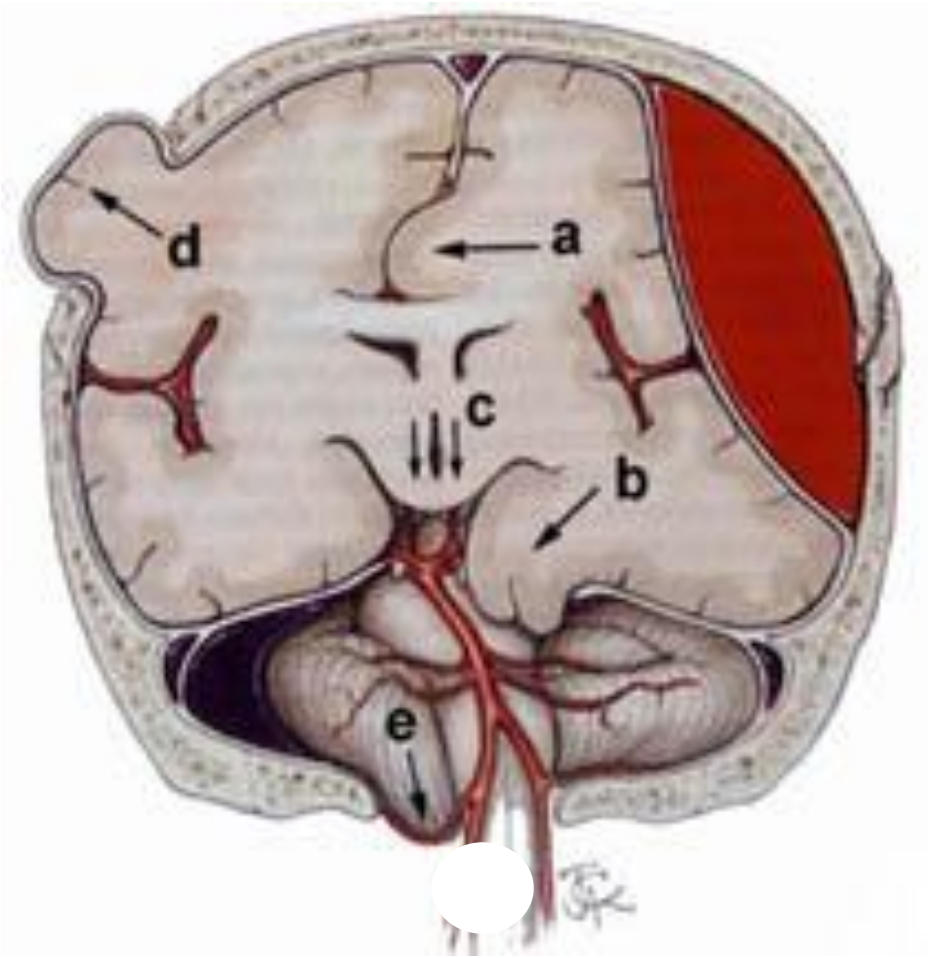

1. 뇌손상 기전에 따른 분류

(2) 이차적 뇌손상(secondary brain injury): 일차적 뇌손상에 의해 이차적 병태생리학적인 변화가 일어나 환자의 상태를 악화

4) 뇌허혈(cerebral ischemia): 뇌의 저산소증(hypoxia), 뇌 관류(cerebral perfusion) 장애

- 뇌 관류압: 뇌로 가는 혈류를 보장하기 위해 요구되는 압력
- 혈관의 압박이나 파열로 머리 안 압력 증가
- 뇌의 혈류 감소로 저산소증 발생

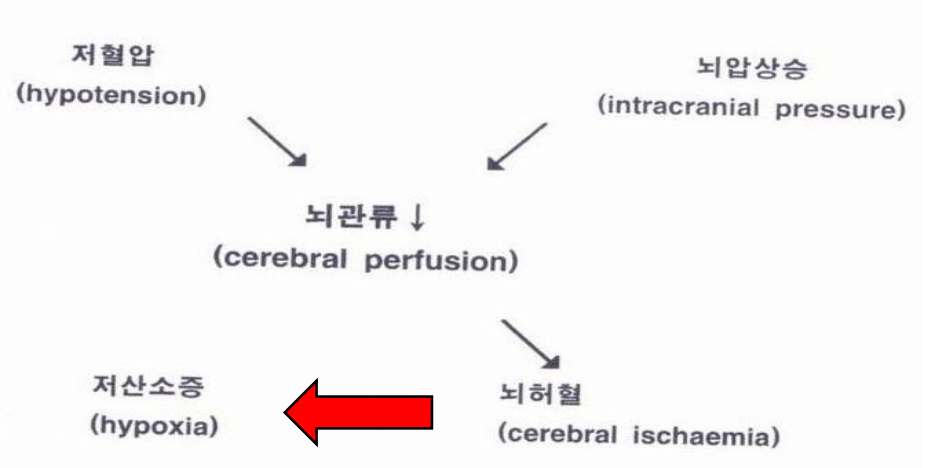

1. 뇌손상 기전에 따른 분류

(2) 이차적 뇌손상(secondary brain injury): 일차적 뇌손상에 의해 이차적 병태생리학적인 변화가 일어나 환자의 상태를 악화

5) 뇌 감염(cerebral infection):

- 개방성 머리뼈 골절로 인해 뇌조직의 감염
- **경막 손상 후 쉽게 세균감염.** 손상 후 어느 시기에나 발병

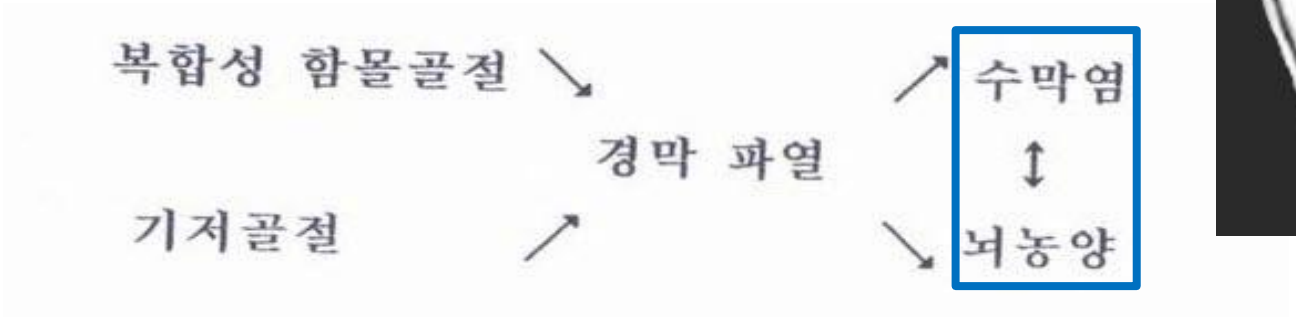

1. 뇌손상 기전에 따른 분류

(2) 이차적 뇌손상(secondary brain injury): 일차적 뇌손상에 의해 이차적 병태생리학적인 변화가 일어나 환자의 상태를 악화

6) 그밖의 이차적인 손상

- 외상 후 간질(posttraumatic epilepsy)
- 뇌동맥 혈관 경련(cerebral artery vasospasm): 혈관의 수축, 혈관의 구경이 감소
- 폐쇄성 수두증(obstructive hydrocephalus)

2. 손상 정도에 따른 분류

2. 손상 정도에

- 눈뜨기, 운동반응, 언어반응의 의식 수준을 평가
- 손상의 정도를 글래스고 혼수척도(Glasgow coma scale, GCS)에 따라 분류

표 2-5 글래스고 혼수척도에 따른 분류

손상 정도	점수
경도 뇌손상(mild)	13~15점
중등도 뇌손상(moderate)	9~12점
중증 뇌손상(severe)	8점 이하
식물인간상태(vegetative state)	5점 이하

눈뜨기 반응(Eye opening, E)	점수	운동반응(Motor response, M)	점수	언어반응(Verval response, V)	점수
스스로 눈을 뜸(spontaneous)	4	운동지시에 따를 때	6	지남력 반응(oriented) (오늘이 무슨요일이죠? 화요일)	5
명령에 대해 눈을 뜰 때 (eye open to speech)	3	부분적으로 움직임	5	대화혼란(confused)	4
통증 반응에 대해 눈을 뜰 때 (eye open to pain)	2	움직임(반사적 운동) (찌르는 자극에 손가락을 피하려 함)	4	부적당한 언어들 (inappropriate words)	3
무반응(none)	1	비정상적 굽힘	3	이해할 수 없는 소리 (incomprehensive sounds) 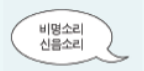	2
		폄반응	2	무반응(none)	1
		무반응(none)	1		

2. 손상 정도에 따른 분류

(1) 경도 뇌 손상(mild brain injury): 글래스고 혼수척도 13점에서 15점 사이

- **뇌진탕(cerebral concussion)**
- 뇌손상 중 가장 발생 빈도가 많은 손상
- 의식의 소실은 없거나, 20분 이하로 짧게 발생

- 증상
- 두통, 현기증, 집중력 저하, 기억상실, 피로 및 자극 과민성
- 신경학적 결함은 없음, 적은 신경심리학적, 행동적 결함이 나타남
- 뇌단층 촬영상 이상소견이 없음

2. 손상 정도에 따른 분류

(2) 중등도 뇌 손상(moderate brain injury): 글래스고 혼수척도는 9점에서 12점 사이

- 경도 뇌손상과 중증 뇌 손상 사이의 중간
- 기억상실이 1~24시간 정도 지속
- 일상생활활동이나 사회활동은 독립적으로 가능
- 기능장애가 나타날 수 있음

2. 손상 정도에 따른 분류

(3) 중증 뇌 손상(severe brain injury): 글래스고 혼수척도는 8점 이하

- 의식은 회복되었지만 명확한 장애가 나타나고 있는 상태
- **6시간 이상의** 의식 소실이 있는 경우
- 전체 외상성 뇌손상 환자 중 10% 정도 분포
- 인지, 언어 장애, 신체적 또는 행동적 무능 증상
- **적극적 재활치료가 요구**

2. 손상 정도에 따른 분류

(4) 식물인간 상태(vegetative state): 글래스고 혼수척도는 5점 이하

- **각성 자체는 가능, 인지능력은 없는 상태**
- 호흡, 소화, 배설 등의 식물적 기능만 남음
- 하품, 입맛 다시기, 수면, 각성, 통증자극에 대한 회피 반응 등, 하위 뇌조직에 의한 반응
- 폐렴, 비뇨기계 감염으로 인해 97% 이상이 사망

3. 외상성 뇌손상 환자의 병리

3. 외상성 뇌손상 환자의 병리

1. 가속과 감속

- 가속손상(acceleration injury)
- 머리가 자유로이 움직일 수 있는 상태에서 타격이 가해져 일어나는 손상
- 타격이 가해진 쪽과 손상이 일어난 쪽이 일치하는 타격손상(충격손상, coup injury) 발생

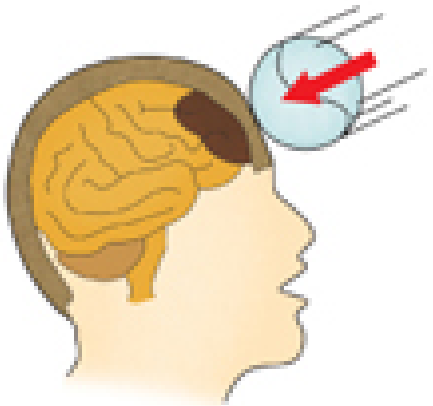

- 감속손상(deceleration injury)
- 머리가 자유로이 움직일 수 없는 상태에서 타격이 가해져 발생하는 손상
- 타격이 가해진 쪽과 머리 손상이 일어난 쪽이 반대가 되는 반대편 타격손상(반대측 손상, countercoup injury)이 발생

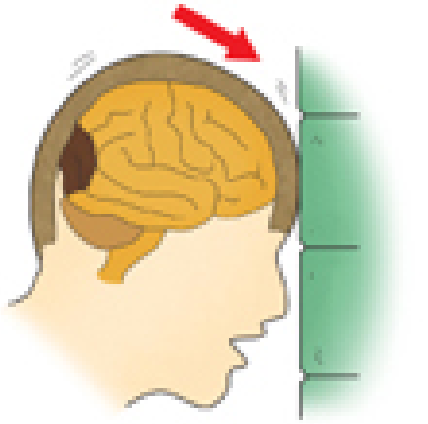

3. 외상성 뇌손상 환자의 병리

1. 가속과 감속

3. 외상성 뇌손상 환자의 병리

2. 공동화설

- 충격 받은 쪽의 두개골이 변형을 일으켰다가 원형으로 회복되면서 내면의 뇌는 충격 공동화를 나타내고, 충격 반대편의 뇌는 음압이 생기면서 기포화, 공동화가 나타난다.

- 이러한 손상을 받은 뇌는 충격 부위에는 충격으로 인한 뇌손상 즉 충격손상이 반대쪽은 반충 손상이 나타난다.

3. 외상성 뇌손상 환자의 병리

3. 뇌신경의 단절

- 두개강 내의 뇌의 이동으로 뇌 뿐만 아니라, 각종 뇌신경 즉, 후신경, 시신경이 파열 또는 단절될 수 있으며, 시신경은 시신경공의 골절과 함께 손상될 수 있다.

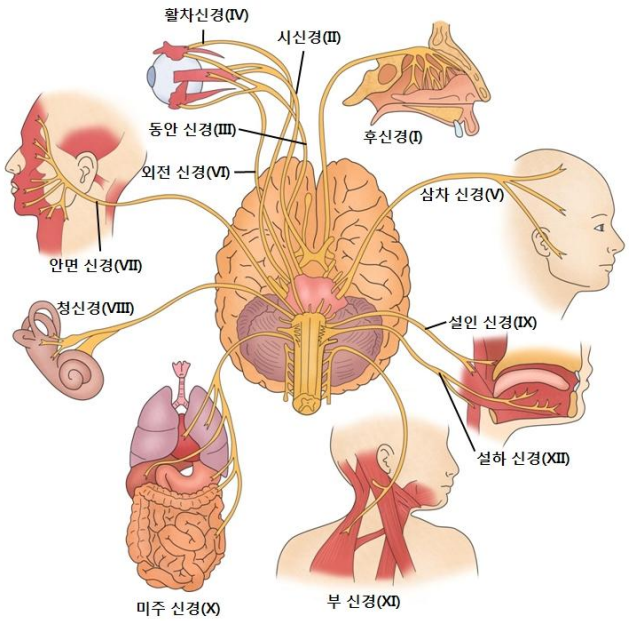

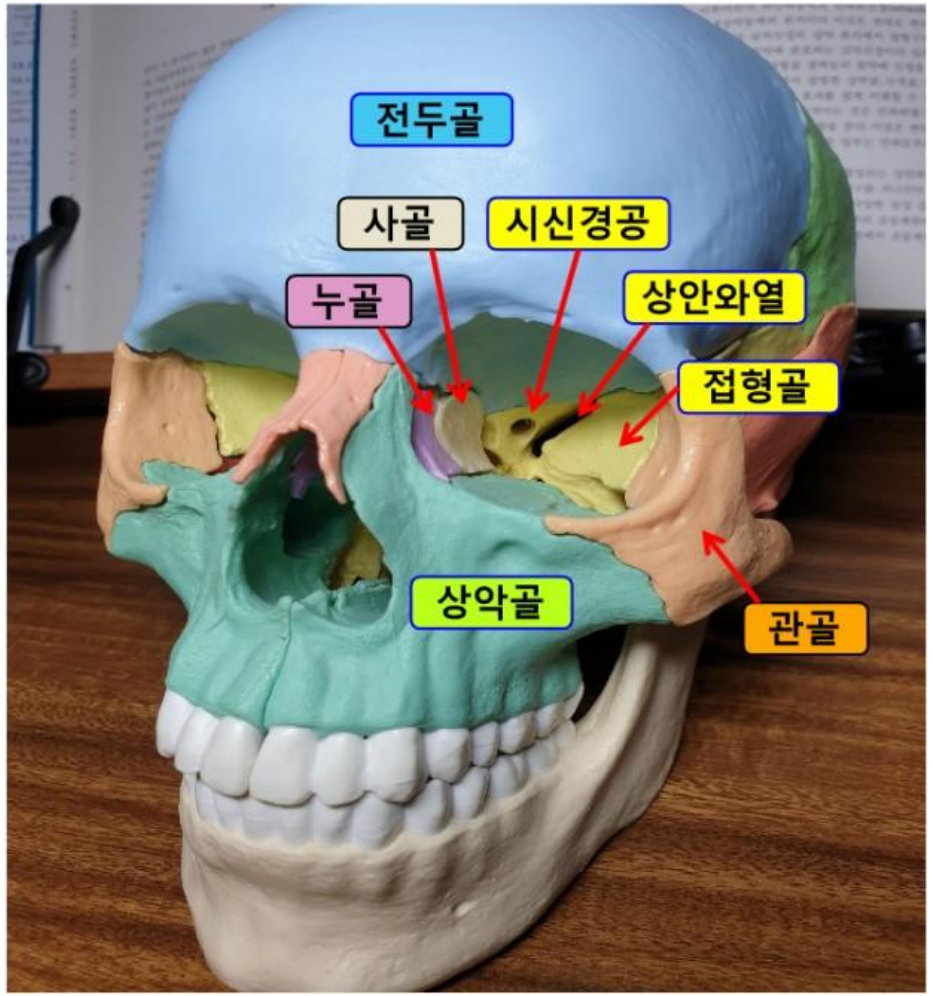

3. 외상성 뇌손상 환자의 병리

4. 뇌경막 충격에 의한 손상

- 뇌의 이동으로 중뇌나, 양측 측두엽의 내면인 구(uncus)가 밀려나가면서 천막 절흔(incisura)에 눌리게 되면 뇌간(brain stem)의 손상이 심하게 되어 외상 직후에 깊은 혼수에 빠질 수 있다.

- 드물게 뇌량이 손상 받기도 한다.

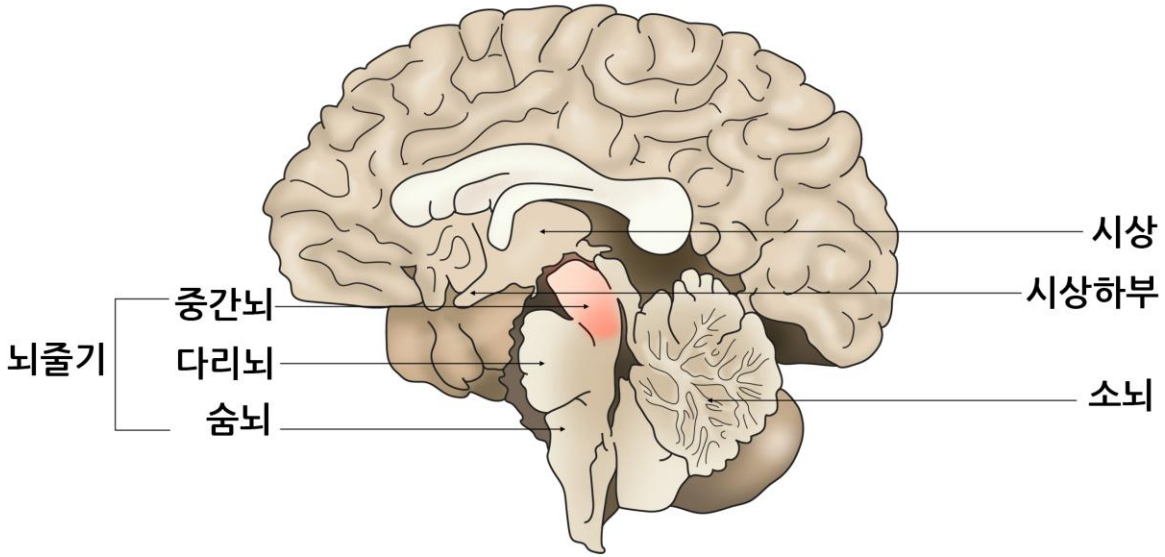

4. 외상성 뇌손상 환자의 임상증상

4. 외상성 뇌손상 환자의 임상증상

① 머리덮개뼈 손상: 표피 박리, 열상, 좌상등이 발생

② 머리바닥뼈 손상: 함몰골절, 머리뼈 바닥 골절

③ 뇌손상: 국소성 뇌손상, 광범위 뇌손상

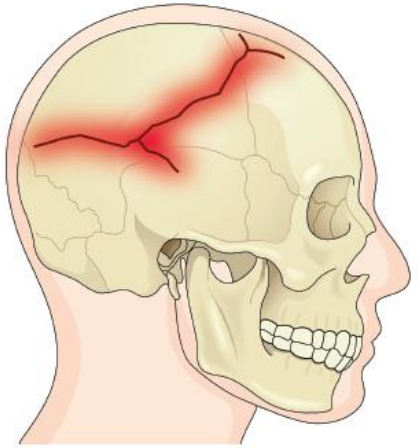

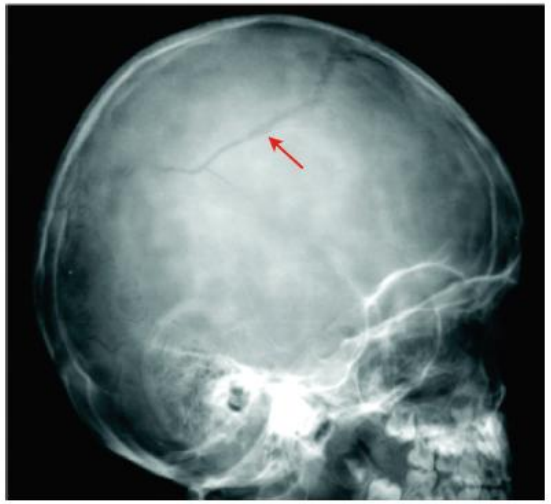

A. 머리뼈 골절의 X-선 영상

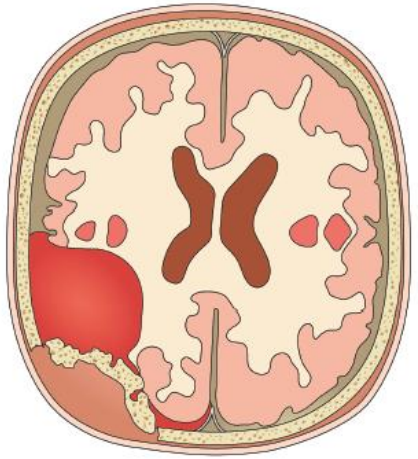

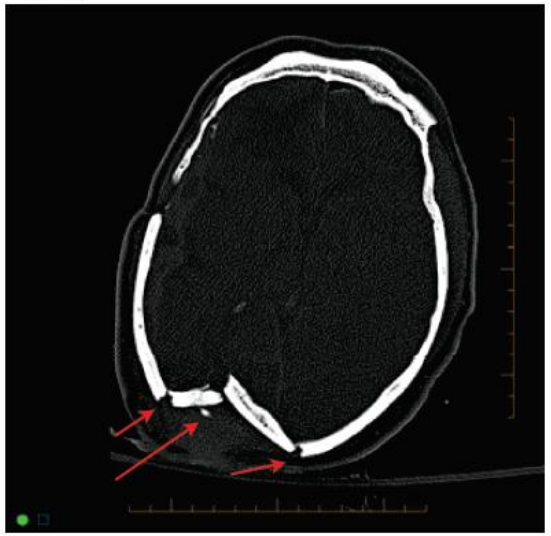

B. 머리뼈 함몰 골절의 CT 영상

그림 2-2 머리뼈 골절

4. 외상성 뇌손상 환자의 임상증상

② 머리바닥뼈 손상: 함몰골절, 머리뼈 바닥 골절

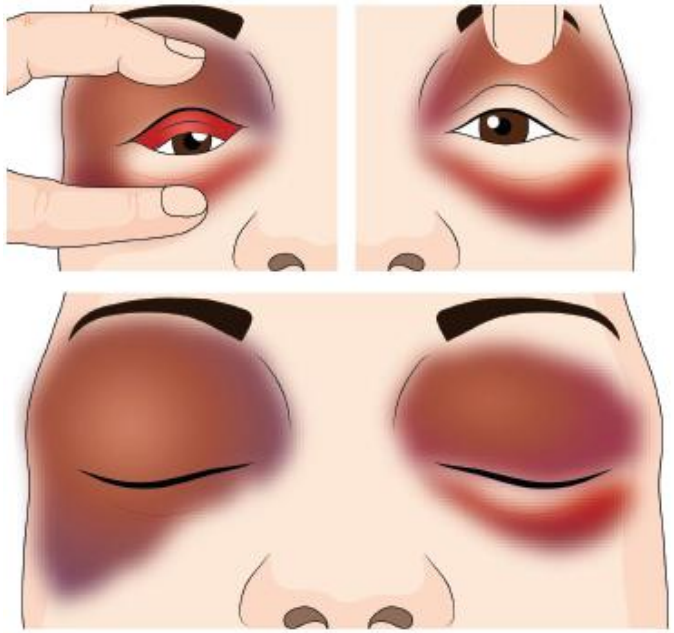

A. 너구리 눈 징후

B. 배틀징후

그림 2-3 머리뼈바닥골절 징후

4. 외상성 뇌손상 환자의 임상증상

1) 신경계 문제

- 중등도에서 중증 뇌손상 환자는 원시반사와 근육긴장의 손상, 운동조절 및 협조 운동의 소실 및 저하, 근력 또는 근지구력의 감소, 비정상적인 자세 결함(postural deficit), 고유수용성 감각 소실의 문제

(1) 강직(spasticity)

- 뇌와 척수와 같은 위운동신경세포 손상 시 발생하는 대표적인 신경학적 증상
- 뇌손상에 의한 근육 조절 기능이 불수의적으로 발생
- 근긴장도는 비정상적으로 급격히 증가

4. 외상성 뇌손상 환자의 임상증상

1) 신경계 문제

(2) 의식수준의 변화

① 외상 후 기억상실 ② 급성 혼동 ③ 혼수

(3) 기타 신경계 문제

- 언어장애, 구음장애 등의 의사소통문제
- 발작, 구토나 메스꺼움 등의 자율신경계 문제
- 근육의 마비, 협응소실 등의 운동기능 문제
- 초조함과 동요 등의 심리적인 문제
- 환청, 망상 등의 정신병적 문제

4. 외상성 뇌손상 환자의 임상증상

2) 호흡계 문제

- 공기 가슴증(기흉, pneumothorax)과 같은 외상에 의한 직접적인 손상

- 외상성 뇌손상 후 동반되는 폐렴은 손상후 7일 이내에 환자의 80% 발생
- 폐렴 위험군
- 글래스고 혼수척도가 5점 이하인 환자
- 병원성 감염으로 삽관 환자
- 흡인(suction)을 하는 환자
- 삼킴 곤란 환자

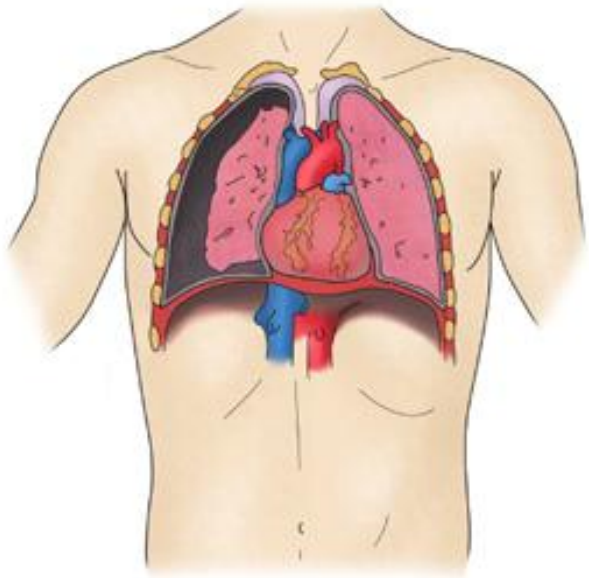

【기흉】

4. 외상성 뇌손상 환자의 임상증상

3) 소화기 및 영양장애

(1) 삼킴곤란(dysphagia)

- 삼킴중추의 손상
- 탈수증과 영양실조의 합병증
- 흡인성 폐렴, 기도를 막는 경우 질식을 일으켜 사망

(2) 영양장애

- 에너지 생성을 위한 포도당 회전율(간세포 파괴)의 증가 및 인슐린 내성(당뇨병)에 의한 과혈당증 발생
- 단백질 분해 시 생성되는 질소가 증가되어 체내 질소가 소실
- 장관 영양(enteral nutrition)을 통해 가능하면 일찍 섭취

4. 외상성 뇌손상 환자의 임상증상

3) 소화기 및 영양장애

(3) 배변장애

- 변비나 변 실금과 같은 배변장애
- 뇌손상 후 인지 기능 장애가 있는 경우 대변 실금

(4) 위장출혈

- 급성기 동안 스트레스 궤양에 의한 위장출혈의 위험성, 입안부터 항문까지 위장관 어디든 발생
- 혈액은 육안으로 쉽게 볼 수 있거나 너무 양이 적어서 볼 수 없는 잠재적 출혈
- 잠재적 출혈은 대변 검체의 화학 검사로만 확인

4. 외상성 뇌손상 환자의 임상증상

4) 심혈관계 문제

- 심부정맥혈전증(deep vein thrombosis)이 약 40~54% 발생
- 고정, 근약증, 직접적인 혈관손상, 정맥 카테터 삽입 등에 의해 발생
- 80% 정도에서 폐 색전
- 생명에 위험한 폐 색전증(pulmonary embolism) 약 1% 정도에서 발생

4. 외상성 뇌손상 환자의 임상증상

5) 근육뼈대계 문제

- 딴곳 뼈되기(heterotopic ossification): 뼈가 연부조직과 관절 주위 조직에 생성
- 1개월 이상 장기간의 혼수상태 · 부동상태 · 강직 등의 증상의 환자에 주로 발생
- 팔꿉관절 · 어깨관절 · 엉덩관절 · 무릎관절, 특히 엉덩관절에 주로 발생
- 발생률은 11~76% 정도, 그 중 10~20% 정도에서 관절 가동범위 제한, 변형, 통증

4. 외상성 뇌손상 환자의 임상증상

6) 비뇨생식계 문제

- 요실금(urinary incontinence)과 요로감염(infection of urinary tract)
- 비억제성의 부적절한 성적행동을 나타내는 경향
- 성에 대해 완전히 흥미를 잃는 환자들도 있음

5. 외상성 뇌손상 환자의 검사 및 평가

5. 외상성 뇌손상 환자의 검사 및 평가

1) 물리치료적 검사

(1) 의식수준(level of consciousness, LOC)

표 2-1 의식수준 평가 단계

분류	설명
각성(alert)	의식이 깨끗하고 명료한 상태
졸림 (drowsy)	이름을 부르면 눈을 떴다가 다시 가만히 있을 경우 잠이 드는 상태
혼미 (stupor)	강한 자극을 반복적으로 줄 때는 깨어 있다가 다시 금방 잠이 드는 상태
반혼수 (semicoma)	강한 통증에 대해 반응을 보이는 거의 혼수에 가까운 상태
혼수 (coma)	어떤 자극에도 각성되지 않는 상태이며 수의운동은 전혀 없고 기본적인 반사만 남아있거나 그것조차 소실된 상태

5. 외상성 뇌손상 환자의 검사 및 평가

1) 물리치료적 검사

(2) 글래스고 결과등급 척도(Glasgow outcome scale, GOS)

- 예후 지수, 글래스고 혼수척도를 수정 보완
- 외상성 뇌손상 이후 일반적인 결과 측정을 위해 사용
- 손상 이후, 퇴원, 6개월 이후, 1년 이후 예후를 알아보기 위해
- 연구의 목적으로 사용, 예후를 정량화(수치화)

표 2-2 글래스고 결과등급 척도

등급 점수	정도	정의
1	사망	의식 회복 없는 사망
2	지속적 식물상태	스스로 눈을 뜨거나 하품하기 같은 국소적 운동반응은 가능하나 각성이나 운동반응 같은 대뇌겉질의 기능이 없다.
3	중증 장애	정신적 또는 신체적 장애로 인해 일상생활이 의존적이다.
4	중등도 장애	일상생활과 관련된 활동은 독립적이지만 알려진 장애로는 삼킴곤란, 반신마비, 운동실조, 인지장애, 기억장애, 성격변화가 있다.
5	양호한 회복	정상적으로 일상생활은 가능하지만 경도의 신경학적 및 심리적 장애는 있을 수 있다.

5. 외상성 뇌손상 환자의 검사 및 평가

1) 물리치료적 검사

(3) 란초로스 아미고스 인지기능 수준(Rancho Los Amigos level of cognitive functioning, LOCF)

- 외상성 뇌손상 환자의 인지기능, 행동반응을 측정, 회복 상태를 평가하는 10단계의 척도
- 중재계획에 대한 정보를 제공하기 위해 사용

란초로스 아미고스 인지기능 수준
(Rancho Los Amigos level of cognitive functioning, LOCF)

표 2-3 란초로스 아미고스 인지기능 수준

인지 수준			반응
낮은 수준 단계	I	무반응 (no response)	어떤 자극(시각, 청각, 촉각, 통증, 고유수용감각, 전정)에도 반응이 없으며 혼수 또는 깊은 잠에 빠진 것처럼 보인다.
	II	일반적인 반응 (generalized response)	통증자극에 대해 일반적인 반사반응을 보이며, 반응은 제한적이고 목적 없는 반응을 보인다.
	III	국소적 반응 (localized response)	통증자극에 대해 회피반응과 소리를 치며, 눈을 움직일 수 있고 사람과 물체를 볼 수 있다. 주먹을 쥐는 것과 같은 간단한 명령은 시행할 수 있다.
중간 수준 단계	IV	혼란과 불안한 반응 (confused & agitated response)	최근의 단기기억이 결여되고 부적절한 행동, 집중하는 시간이 짧다. 공격적인 행동을 할 수 있으며, 흥분되고 고조된 반응을 보인다.
	V	혼란과 부적절한 반응 (confused & inappropriate response)	혼란스럽고 대화의 감각은 없으며 간단한 명령은 일관성있게 수행할 수 있다. 기억과 선택적인 집중은 손상되고 새로운 정보를 학습하기는 어렵고 외부의 지도가 없다면 물건의 사용이 부적절하다.
	VI	혼란과 적절한 반응 (confused & appropriate response)	상황에 적절하고 목적지향적인 반응을 보이지만 외부의 지시에 의존한다. 옷입기, 식사하기, 양치질은 할 수 있지만 활동의 시작과 종료에는 도움이 필요하다. 기억과 집중력이 증가하고 30분 정도는 집중하여 과제를 수행할 수 있다.
높은 수준 단계	VII	습관적이고 적절한 반응 (automatic & appropriate response)	혼란함은 없고 집에서 일상생활은 적절하게 수행하고 일상적인 습관들도 수행할 수 있으나 부자연스럽다. 사회적응활동은 가능하나 판단능력은 손상되어있다.
	VIII	목적있는 적절한 반응 (purposeful & appropriate response)	가정에서의 일상생활은 완전하게 독립적으로 수행할 수 있고, 최근의 기억, 흥미로운 과거에 대한 회상이 가능하다. 사람, 장소, 시간에 대한 인지가 가능하다.
	IX	목적있는 적절한 반응-도움요청에 대한 대기 (purposeful & appropriate response)-Stand-By Assistance on Request	효율적인 일상생활을 수행할 수 있고 문제가 발생하면 적절한 도움과 지시가 필요하다.
	X	목적있는 적절한 반응-한정된 독립 (purposeful & appropriate response)-Modified Independent	목적지향적인 다양한 과제 수행이 가능하고, 적절한 사회상호활동이 지속적으로 가능하다.

5. 외상성 뇌손상 환자

1) 물리치료적 검사

(4) 글래스고 혼수 척도(Glasgow Coma Scale, GCS)

- 의식손상 정도를 조기에 판단
- 환자의 예후를 판단
- 가장 널리 사용

표 2-5 글래스고 혼수척도에 따른 분류

손상 정도	점수
경도 뇌손상(mild)	13~15점
중등도 뇌손상(moderate)	9~12점
중증 뇌손상(severe)	8점 이하
식물인간상태(vegetative state)	5점 이하

눈뜨기 반응(Eye opening, E)	점수	운동반응(Motor response, M)	점수	언어반응(Verval response, V)	점수
스스로 눈을 뜸(spontaneous)	4	운동지시에 따를 때	6	지남력 반응(oriented) (오늘이 무슨요일이죠? 화요일)	5
명령에 대해 눈을 뜰 때 (eye open to speech)	3	부분적으로 움직임	5	대화혼란(confused)	4
통증 반응에 대해 눈을 뜰 때 (eye open to pain)	2	움직임(반사적 운동) (찌르는 자극에 손가락을 피하려 함)	4	부적당한 언어들 (inappropriate words)	3
무반응(none)	1	비정상적 굽힘	3	이해할 수 없는 소리 (incomprehensive sounds) 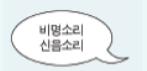	2
		폄반응	2	무반응(none)	1
		무반응(none)	1		

5. 외상성 뇌손상 환자의 검사 및 평가

1) 물리치료적 검사

(5) 갈베스톤 지남력 및 기억상실 검사 (Galveston orientation and amnesia test, GOAT)

- 지남력 혼동과 외상 후 기억상실의 측정도구
- 손상 이전과 이후 사건들을 상기하는 능력을 검사
- 지남력은 현재 자신이 놓여 있는 상황을 올바르게 인식하는 능력
- 통상 사람, 장소, 시간의 지남력으로 구별되고 있다.

갈베스톤 지남력 및 기억상실 검사
(Galveston orientation and amnesia test, GOAT)

이름 _____ 검사 날짜 _____
나이 _____ 성별 _____ 검사 요일 _____
생년월일 _____
진단명 _____ 수상일 _____
갈베스톤 지남력 및 기억상실 검사(GOAT)
실패 점수

1. 이름이 무엇입니까? (2) _____ 어디서 태어났습니까? (4) _____ 어디서 살고 있습니까? (4) _____	_____
2. 지금 어디에 있습니까? (5) 도시_____ (5) 병원 _____ (반드시 병원의 이름까지 알고 있을 필요는 없다)	_____
3. 병원에 언제 입원했는지 알고 있습니까? (5) _____ 병원에 어떻게 왔습니까? _____	_____
4. 사고 후 제일 먼저 기억할 수 있는 일이 무엇입니까? _____ 사고 후 제일 먼저 기억할 수 있는 일을 자세히(날짜, 시간, 같이 있었던 사람 등) 이야기할 수 있습니까? (5) _____	_____ _____
5. 사고 전에 있었던 일 중 가장 마지막으로 있었던 일을 이야기할 수 있습니까? (5) _____ 사고 전 가장 먼저 기억나는 일을 자세히(날짜, 시간, 같이 있었던 사람 등) 이야기할 수 있습니까? _____	_____ _____
6. 지금 몇 시입니까? _____(30분 차이마다 1점 감점, 최대 5점 감점)	_____
7. 무슨 요일입니까? _____(하루 차이마다 1점 감점)	
8. 몇 일입니까? _____(하루 차이마다 1점 감점, 최대 5점 감점)	_____
9. 몇 월입니까? _____(한 달 차이마다 5점 감점, 최대 20점 감점)	_____
10. 몇 년입니까? _____(한 해 차이마다 10점 감점, 최대 30점 감점)	_____
총 실패 점수	_____
총 GOAT점수(100-총 실패 점수)	_____

5. 외상성 뇌손상 환자의 검사 및 평가

1) 물리치료적 검사

(6) 라파포트 장애 등급 척도(Rappaport's disability rating scale)

- 기능적 회복단계를 기술
- 기능적인 영역을 광범위하게 평가

표 2-8 라파포트 장애등급 척도

범주	항목	내용	점수
각성 인식반응	눈뜨기	0: 자발적, 1: 말에 의해, 2: 통증에 의해, 3: 없음	0~12
	의사소통	0: 올바름, 1: 혼란스러움, 2: 부적절함, 3: 이해할 수 없음, 4: 못함	
	운동반응	0: 반응, 1: 한정된 반응, 2: 철회, 3: 구부림, 4: 뻗침, 5: 없음	
자조활동 인지활동	먹기	0: 온전함, 1: 부분적, 2: 최소한, 3: 못함	0~9
	화장실가기	0: 완전함, 1: 부분적, 2: 최소한, 3: 못함	
	몸치장하기	0: 완전함, 1: 부분적, 2: 최소한, 3: 못함	
타인에 대한 의존	기능수준	0: 완전히 독립적, 1: 특정 환경에서만 독립적, 2: 가벼운 의존, 3: 중등도 의존, 4: 중증 의존, 5: 완전한 의존	0~5
정신사회적 적응성	취업가능성	0: 제한없음, 1: 특정직업, 2: 안전한 작업장, 3: 취업못함	0~3
총 장애 점수			0~29

5. 외상성 뇌손상 환자의 검사 및 평가

2) 의학적 검사

- 일반적인 신경학적 검사
- 컴퓨터 단층 촬영법(computed tomography, CT)
- 자기공명 영상법(magnetic resonance imaging, MRI)
- 대뇌 혈류 맵핑(cerebral blood flow mapping)

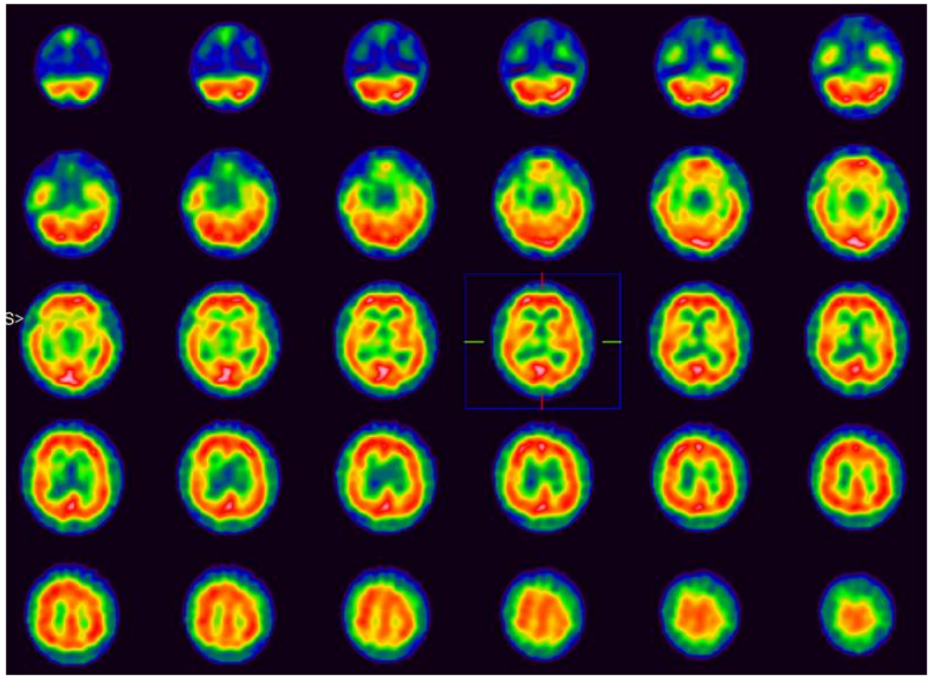

6. 외상성 뇌손상 환자의 중재

6. 외상성 뇌손상 환자의 중재

1) 물리적 인자치료

(1) 신경근육 전기자극(neuromuscular electrical stimulation, NMES)

- 뼈대근육의 활성을 증가, 근수축력의 증대, 근재교육을 촉진
- 운동기능을 향상, 근긴장도 감소를 지연

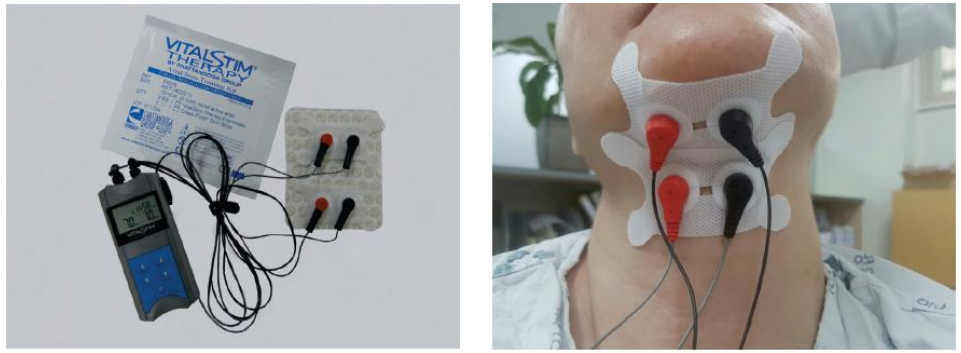

그림 2-6 삼킴곤란 기능적 전기자극치료기(Vitalstim®)

(2) 삼킴 곤란 기능적 전기자극(Vital stim)

- 환자의 목 위에 전극을 부착, 삼킴에 관여하는 근육의 수축을 촉진

6. 외상성 뇌손상 환자의 중재

1) 물리적 인자치료

(3) 보조기

- 합병증을 예방, 정렬된 자세 유지
- 아래팔과 손의 과긴장에 따른 변형을 방지하기 위한 아래팔보조기 적용
- 발처짐과 무릎의 과다폄을 방지하기 위한 발목발 보조기(ankle foot orthosis, AFO) 적용

A. 아래팔 보조기

B. 발목발 보조기

6. 외상성 뇌손상 환자의 중재

2) 운동치료

(1) 란초로스 아미고스 Ⅰ, Ⅱ, Ⅲ 수준의 중재(Lower level) 치료 방법

- 반응이 감소되고, 의미 있는 행동이나, 환경에 대한 상호작용을 하지 못하는 단계

1. 감각자극을 통한 각성의 증진

- Sensory Stimulation(15~30분)
- 감각 자극은 각성이나 움직임을 일으키기 위해 사용된다.

6. 외상성 뇌손상 환자의 중재

2) 운동치료

(1) 란초로스 아미고스 Ⅰ, Ⅱ, Ⅲ 수준의 중재(Lower level) 치료 방법

1. 감각자극을 통한 각성의 증진

- Auditory stimulation: 치료사의 대화, 음성, TV, 라디오, 주위의 잡음은 배제
- Visual stimulation: 가족사진, 친숙한 그림, 다른 각도에서 볼 수 있게 시야조절
- Olfactory stimulation: 향내, tracheostomy는 불가능, 환자의 취향에 맞는 냄새 선택
- Gustatory(미각) stimulation: 부드러운 물체를 입술에 놓거나 입안에, 연하곤란 등에 주의
- Tactile stimulation: 치료사의 손, 환자 자신의 손으로 얼굴 씻기 등의 동작
- Vestibular stimulation: 머리의 가동 운동, 구르기, 흔들기, 의자차에서 밀기

6. 외상성 뇌손상 환자의 중재

2) 운동치료

(1) 란초로스 아미고스 Ⅰ, Ⅱ, Ⅲ 수준의 중재(Lower level) 치료 방법

2. Positioning

- 정상 감각을 경험 하는 것이 목적
- 적절한 몸의 정렬, 피부 손상이나 기형의 예방 목적
- 발목 받침대, 베개를 이용하여 고정

그림 2-8 바로누운자세

그림 2-9 옆으로 누운자세

그림 2-12 앉은 자세 훈련

그림 2-10 휠체어 자세

6. 외상성 뇌손상 환자의 중재

2) 운동치료

(2) 란초로스 아미고스 IV, V, VI 수준의 중재(Middle level) 치료 방법

① 기능적 운동성 훈련

A. 구르기

B. 이동하기

그림 2-13 기능적 훈련

A. 교각 자세 훈련

B. 서기 훈련

그림 2-14 기능적 운동성 훈련

6. 외상성 뇌손상 환자의 중재

2) 운동치료

(2) 란초로스 아미고스 IV, V, VI 수준의 중재(Middle level) 치료 방법

② 인지 훈련

그림 2-17 컴퓨터를 이용한 인지재활 프로그램(CogRehab®)

6. 외상성 뇌손상 환자의 중재

2) 운동치료

(3) 란초로스 아미고스 Ⅶ, Ⅷ, Ⅸ, Ⅹ 수준의 중재(High level) 치료 방법

- 일상생활에서 필요한 신체, 인지, 감정기능을 통합할 수 있는 훈련
- 판단력, 문제해결 능력, 계획, 자기인식, 사회 상호작용

A. 음식자르기 B. 빨대컵을 이용해 음료 마시기 C. 단추끼우기

그림 2-18 일상생활활동 훈련

6. 외상성 뇌손상 환자의 중재

3) 의학적 치료

(1) 물뇌증 수술

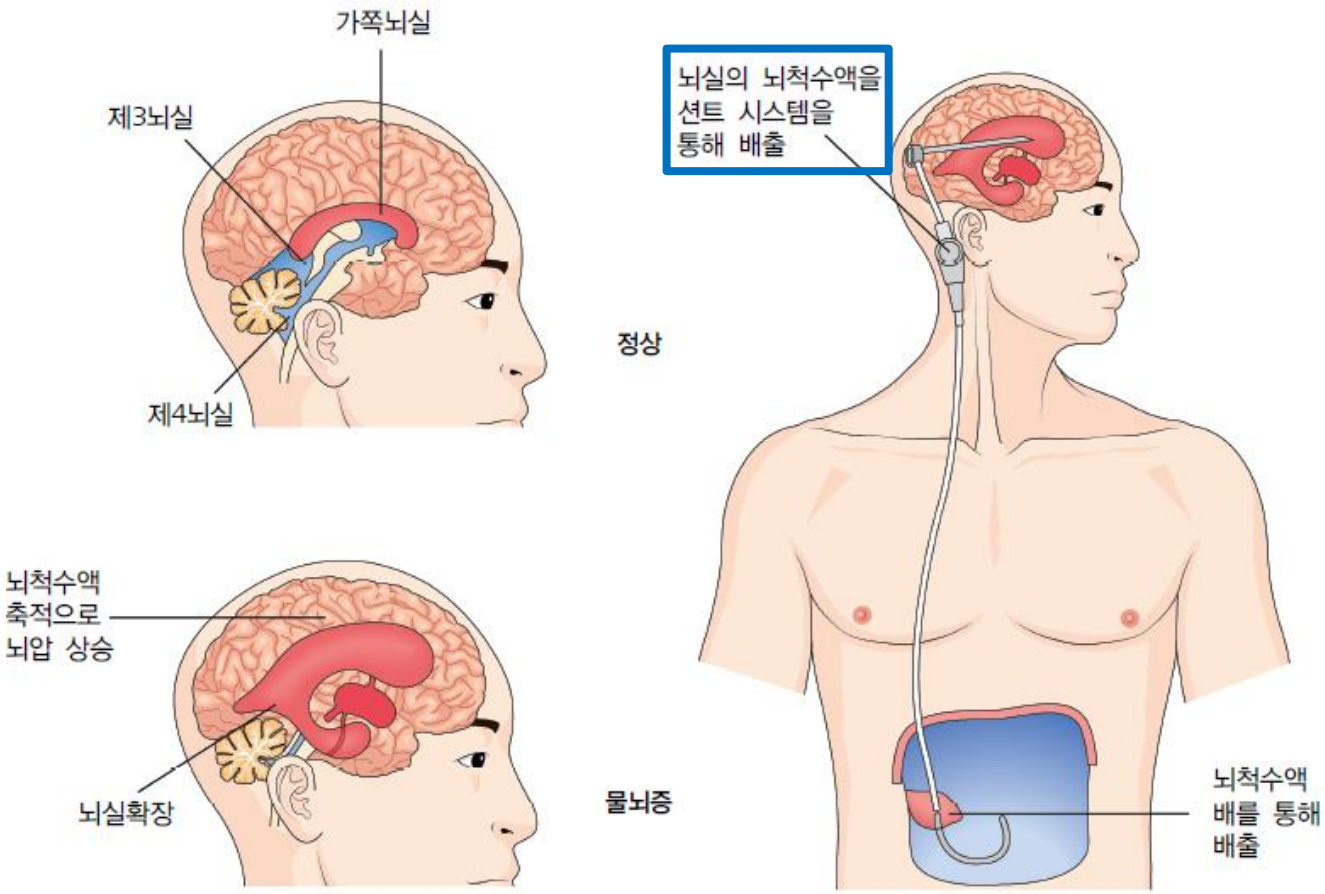

그림 2-20 물뇌증 수술

6. 외상성 뇌손상 환자의

3) 의학적 치료

(1) 물뇌증 수술

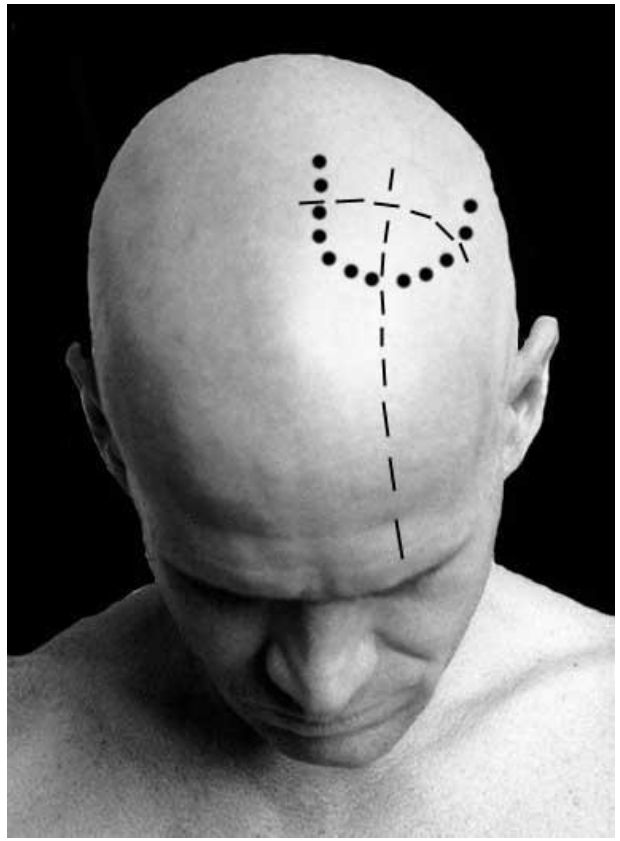

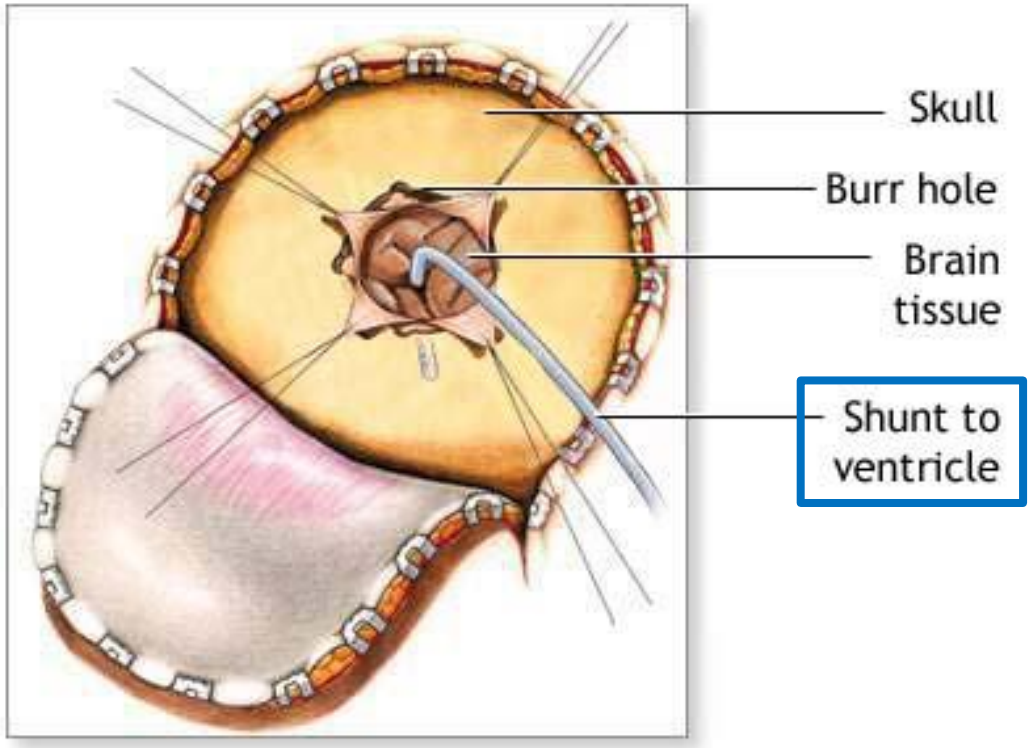

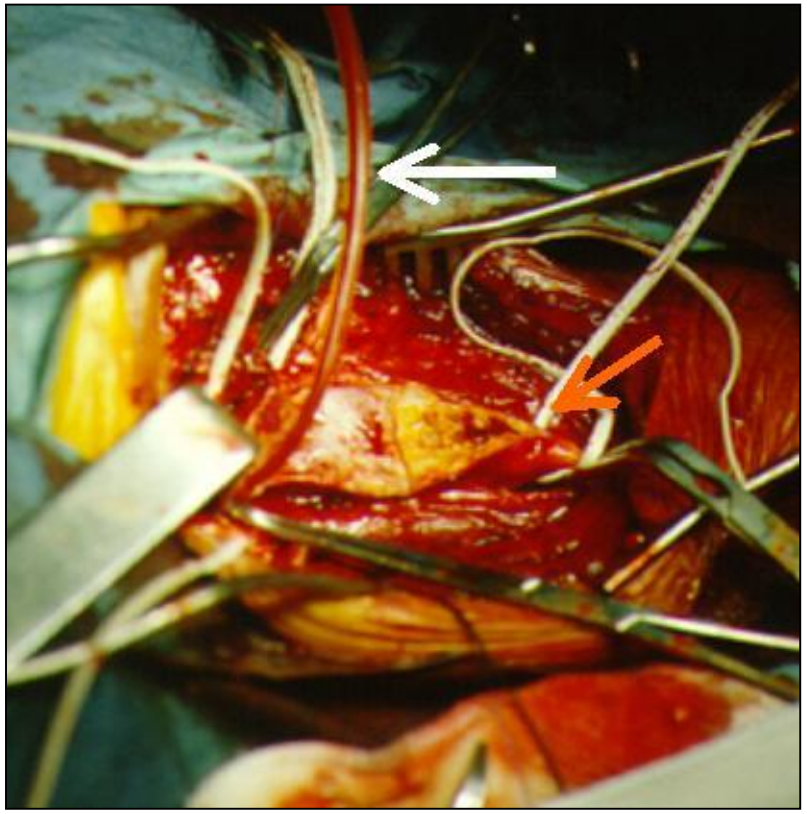

6. 외상성 뇌손상 환자의 중재

3) 의학적 치료

(2) 기관절개술

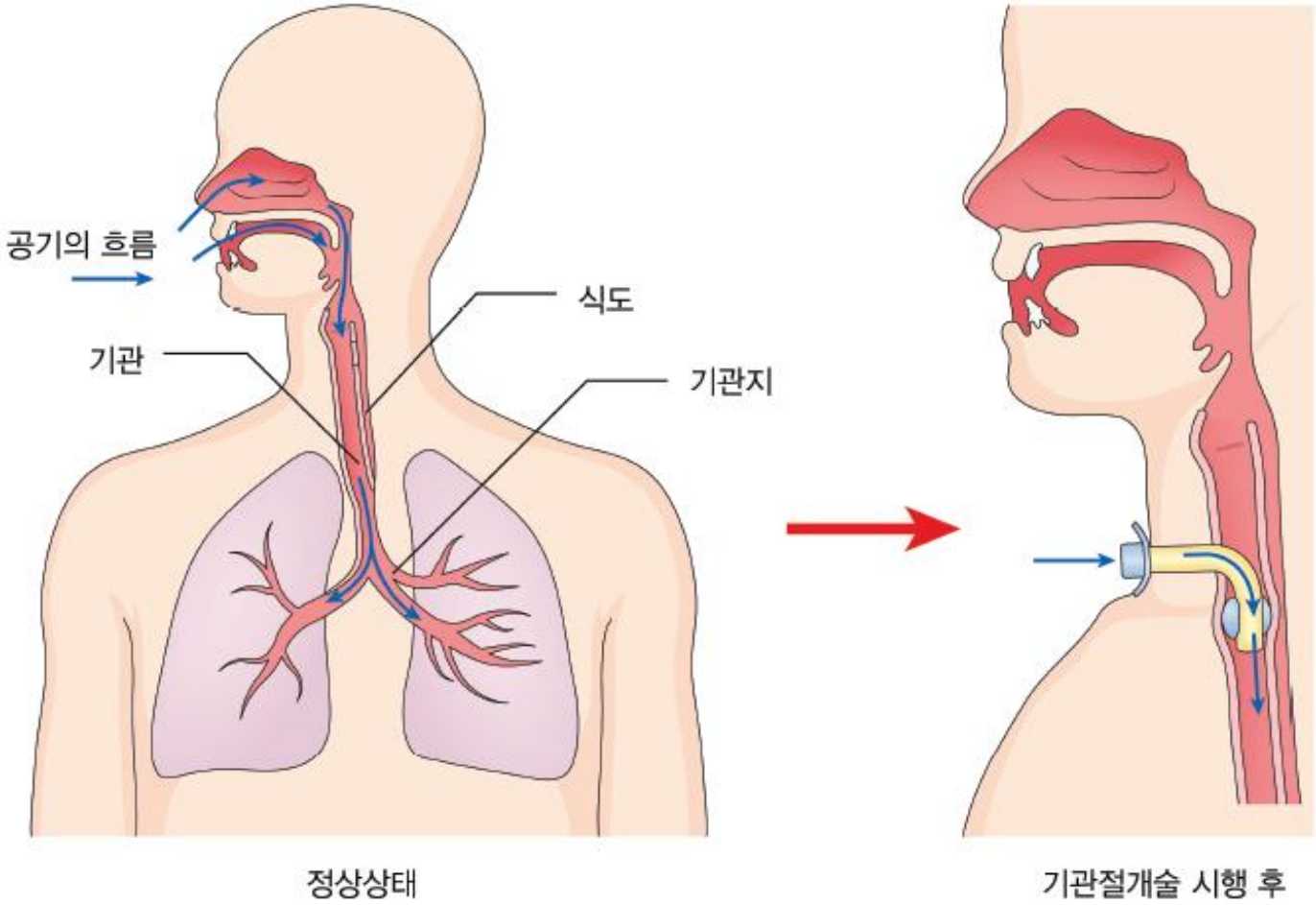

그림 2-21 기관절개술

Tracheostomy

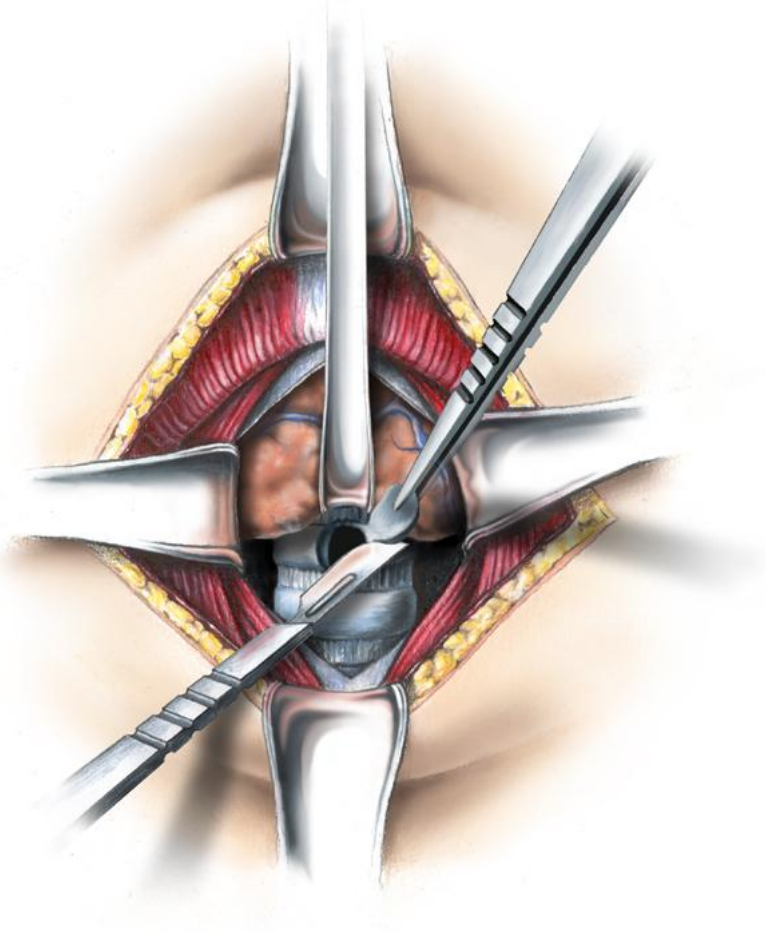

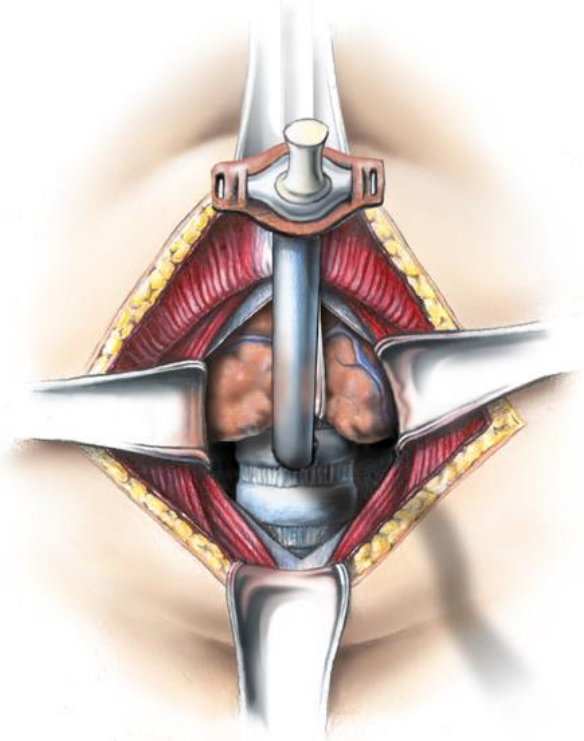

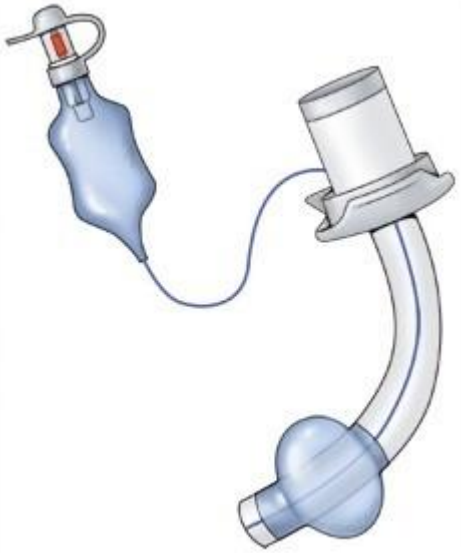

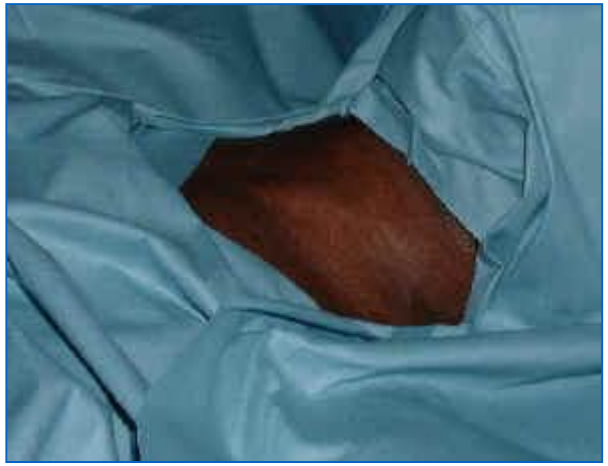

6. 외상성 뇌손상 환자의 중재

3) 의학적 치료

(3) 영양관 삽입

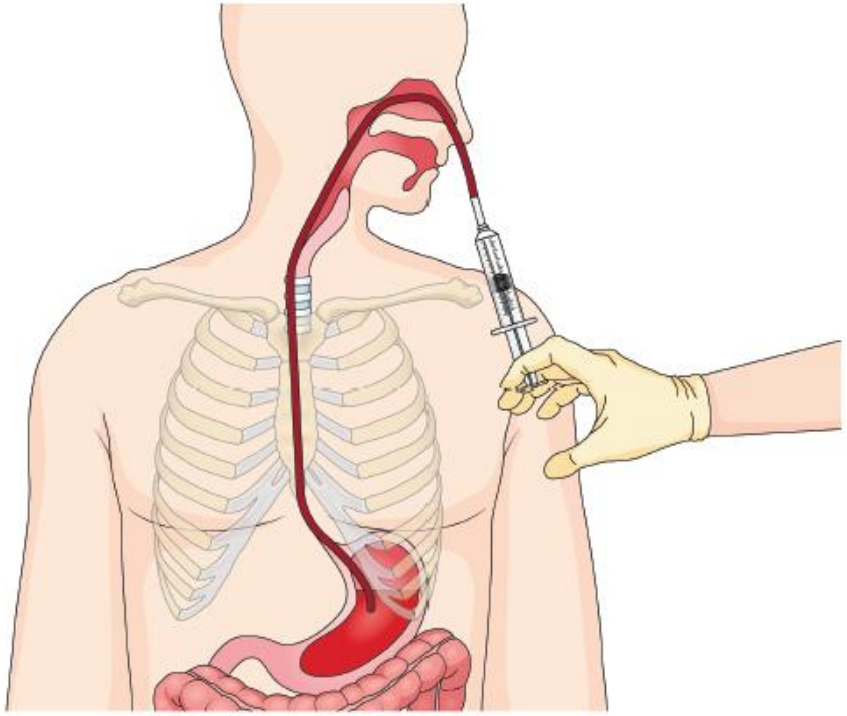

그림 2-22 코위영양관

NG-Tube (Nasogastric intubation)
LEVIN'S TUBE (L-Tube)

- Dr. Levin 1921' -

- 위내용물 흡인, 세척
- 위속으로 영양공급

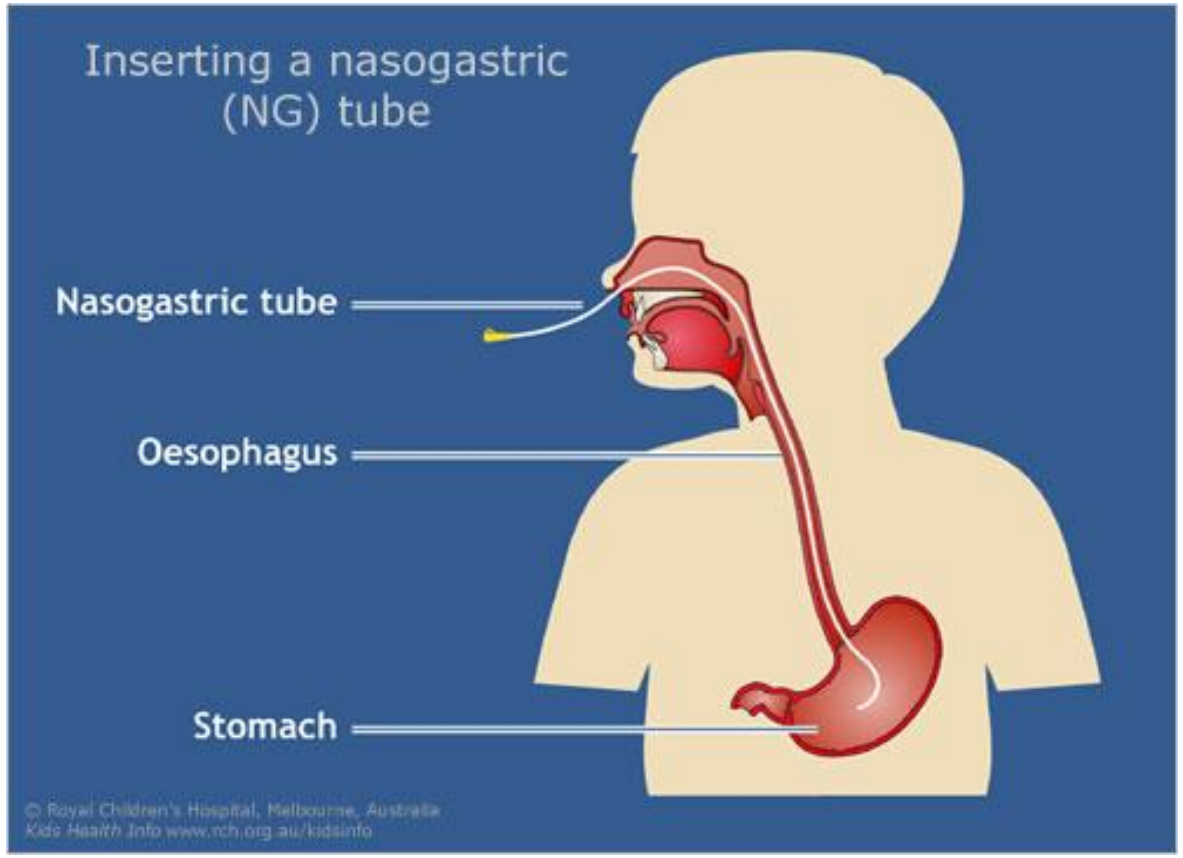

NG-Tube (Nasogastric intubation)

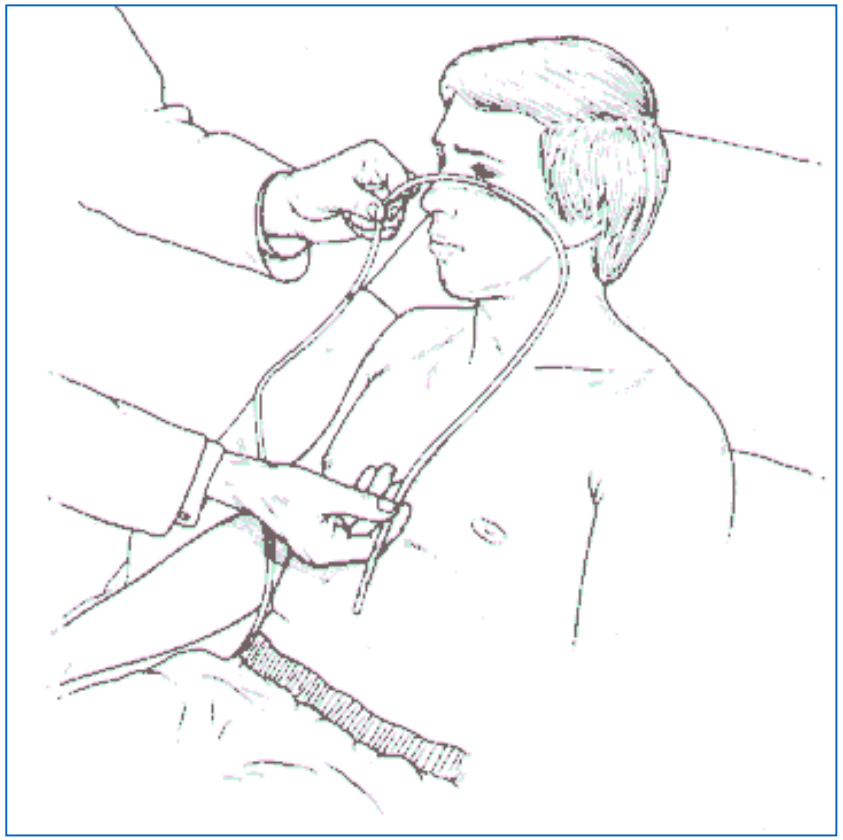

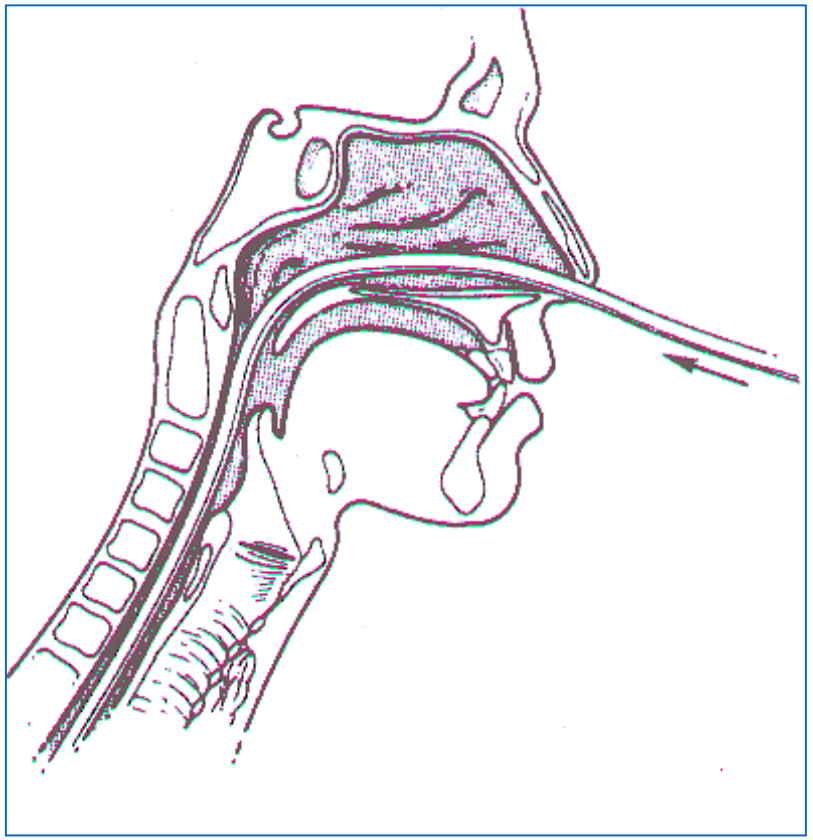

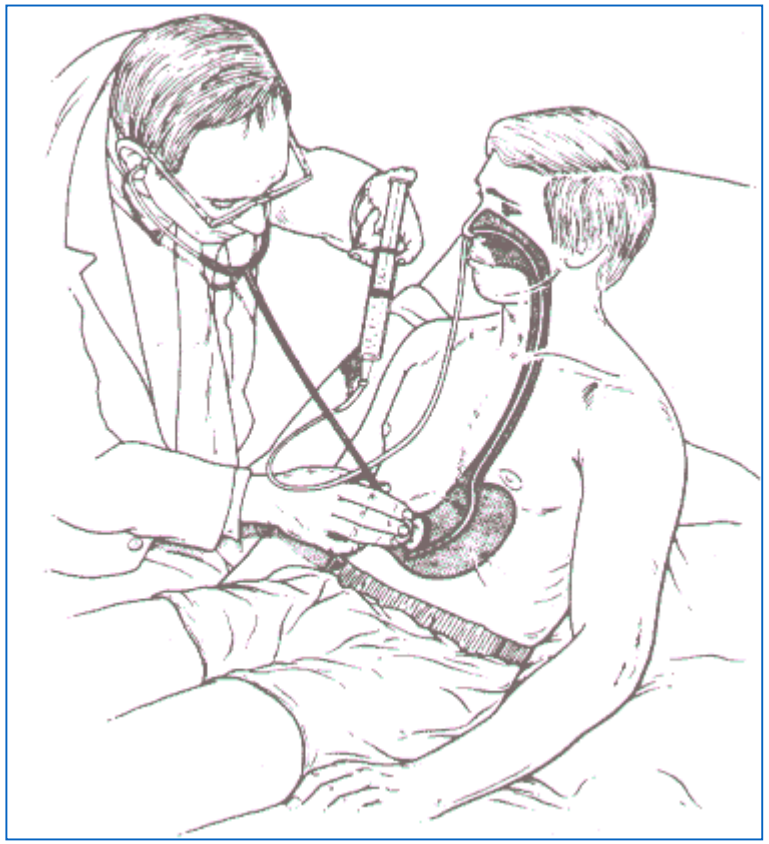

I Love You All,
And An On The Way
BUT....
THIS IS Fucking
HORRIBLE

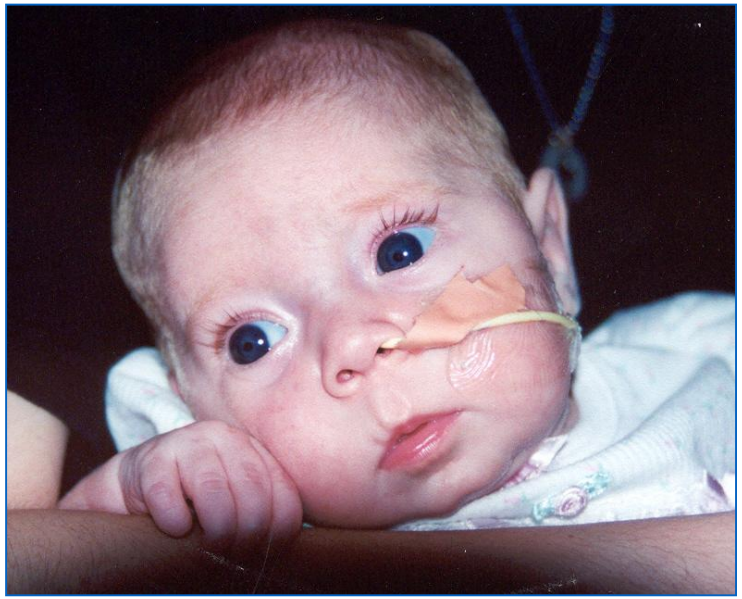

America's Freshest
SIDE UP

6. 외상성 뇌손상 환자의 중재

4) 예방 및 관리

- 의료적 처치에서 제일 중요한 것은 소생술

- 의학적 처치에서 고려사항
- 호흡부전, 심혈관 문제, 두개 내 압력증가의 치료를 위한 약리적, 기계적, 수술적 절차와 일반적 의료적 접근을 포함